617.53

ÜBER

EINE BISHER NICHT BESCHRIEBENE FORM

VON

RECTALSTRIKTUREN

UND EINE NEUE BEHANDLUNG DERSELBEN.

INAUGURAL-DISSERTATION

ZUR

ERLANGUNG DER DOKTORWÜRDE

DER

HOHEN MEDICINISCHEN FAKULTÄT

DER

UNIVERSITÄT BASEL

VORGELEGT VON

MAX REBER
MED. PRAKT. VON BASEL.

TÜBINGEN
DRUCK VON H. LAUPP JR
1901.

ÜBER

EINE BISHER NICHT BESCHRIEBENE FORM

VON

RECTALSTRIKTUREN

UND EINE NEUE BEHANDLUNG DERSELBEN.

INAUGURAL-DISSERTATION

ZUR

ERLANGUNG DER DOKTORWÜRDE

DER

HOHEN MEDICINISCHEN FAKULTÄT

DER

UNIVERSITÄT BASEL

VORGELEGT VON

MAX REBER
MED. PRAKT. VON BASEL.

TÜBINGEN
DRUCK VON H. LAUPP JR
1901.

Digitized by the Internet Archive
in 2026

https://archive.org/details/ubereinebisherni0000maxr

Herrn Professor Dr. Otto Hildebrand

in Hochachtung und Dankbarkeit

gewidmet.

Alle die Arbeiten und Diskussionen, die sich in letzter Zeit mit Rectalstrikturen beschäftigt haben, können uns, was Aetiologie anbelangt, keine völlige Klarheit verschaffen. Es ist auffallend, wie sehr die Ansichten der berühmtesten Forscher hierüber auseinandergehen. Während z. B. in verschiedenen Lehrbüchern zu lesen ist, dass Dysenterie zu Strikturen führen könne, wird von Woodward, Mathews sowie von Cornil bestritten, dass es dysenterische Strikturen giebt. Auch P. Reynier fand überall, dass Dysenterie Strikturen machen solle, aber nirgends, wie er sich ausdrückt, d'exemples probants.

Wo man über die Ursachen der Rectumverengerungen im Unklaren ist, da wird von vielen Autoren oft ohne genügende Begründung die Lues herbeigezogen, die ja in der medicinischen Wis-

senschaft so oft aushelfen muss, wenn man sonst keinen Ausweg mehr hat.

Es dürfte desshalb von Interesse sein, zwei im gleichen Jahre in der chirurgischen Klinik zu Basel beobachtete Fälle von Rectumstrikturen näher zu besprechen, die ein neues Licht auf die Aetiologie der Mastdarmverengerungen werfen sowie auch in therapeutischer Hinsicht von Bedeutung sind, da eine neue Operationsmethode bei ihnen versucht wurde und sich als erfolgreich erwiesen hat.

Ich schicke zur bessern Orientierung die beiden ausführlichen Krankengeschichten voraus.

1. M. J. V., 50 Jahre alt, Landarbeiterin. Willisau, Kt. Luzern. Eintritt ins Bürgerspital Basel 8. Juni 1900. Vater gestorben vor 10 Jahren an Altersschwäche, Mutter vor bald 50 Jahren gestorben. 4 Geschwister gestorben, 1 Bruder gesund.

Bei Menses starke Schmerzen. Oft unzeitige Blutungen, oft verliert Patientin 1/2 Jahr kein Blut per vaginam. Hat nie geboren. Seit Frühjahr Amenorrhoe. Pat. hat einen Typhus durchgemacht, hatte mehrmals die Influenza, wobei sie einmal das Gehör verloren habe; Pat. hört schlecht. Pat. wurde im Februar 1900 wegen Uterusfibrom in Luzern operiert.

Mitteilungen aus Luzern: J. M. V. vom 6. II.—6. III. im Spital. Im Abdomen: Harter, vielhöckeriger Tumor von Kindskopfgrösse bis zur Nabelhöhe reichend. Geschwulst besteht aus einem grossen Haupt- und einem links gelegenen Nebentumor, mit Stiel ins kleine Becken reichend, gut beweglich. Mittelst Laparotomie wird das Fibromyoma uteri entfernt. Circuläres Umschneiden der Serosa am Stiel der Geschwulst. Direkte Umstechung und Unterbindung der Gefässe der Ligamente. Horizontale Durchtrennung des Cervix uteri, Entfernung des Tumors samt den Adnexen. Uebernähen der Serosa über dem Cervixstumpf. Naht des Peritonealschlitzes. Schluss der Bauchwunde. — Nach der Operation leichte Diarrhöen, etwas Wasserbrennen. Am 6. III. wurde Pat. geheilt entlassen.

Basel 8. Juni. Pat. glaubt, die Operation der Gebärmutter für jetziges Leiden verantwortlich machen zu müssen. Vor der Operation hatte Pat. ausser Obstipation keine Beschwerden. Seit ca. 3—4 Jahren hat Pat. oft nur ungefähr alle 2 Tage Stuhl. Hatte aber nie so Beschwerden wie jetzt. Nach der Operation hatte Pat. 3—4 Tage sehr starke Schmerzen im Rücken mit Fieber, auch machte starke Urinverhaltung Schmerzen. Zu dieser Zeit starke Obstipation. Pat. erhielt grosse Mengen Laxantien. Nach dem Luzerner Spitalaustritt war Pat. sehr schwach, die Schmerzen unten im Rücken blieben, traten besonders bei der Defäkation auf und strahlten bis zum Nacken aus. Während der Defäkation auch starkes Brennen beim Urinlassen. Viel Schleim und Blut im Stuhl hat Pat. nie bemerkt.

Leidet fortwährend an Obstipation. Vor ca. 3 Wochen bemerkt Pat. Blut im Stuhl. Beim Sitzen stärkere Schmerzen als beim Stehen. In der Jugend will Pat. absolut frei von Stuhlunregelmässigkeiten und Stuhlbeschwerden gewesen sein.

Status praesens. Mittlerer Ernährungszustand. Zunge leicht belegt. Grosse aus 3 Lappen bestehende, verschiebliche Struma. Herzdämpfung nicht vergrössert. Erste Töne dumpf. Lungen: Nirgends Dämpfung. Atmung vesiculär. Links oben etwas abgeschwächtes Atmen. Stark runde Kyphose der Brustwirbelsäule mit leichter Skoliose nach rechts. Rechtsseitiger Rippenbuckel. Abdomen: In der Mittellinie vom Nabel bis fast zur Symphyse feste, lineäre Narbe. Abdomen ziemlich schlaff, nirgends abnorme Dämpfung. Keine Resistenz, keine Druckempfindlichkeit.

Fig. 1.

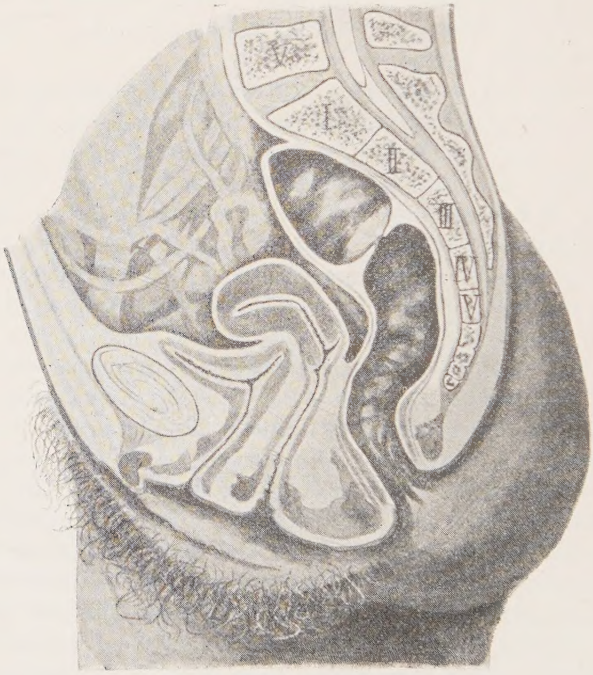

Halbschematische Zeichnung der Rectumstrikturen von Fall 1 und 2.

Rectum: Am Anus keine Besonderheiten. Bei der Untersuchung per rectum dringt der Finger zuerst in einen geräumigen, von glatter Rectalschleimhaut ausgekleideten Darmabschnitt. Circa 9 cm über dem Anus geht die Rectalschleimhaut in radiären Fältchen kuppelartig zusammen, und es findet sich hier in der Mitte eine Delle, deren Begrenzung durch einen

ziemlich derben Ring gebildet wird. Die Delle, in die die Fingerspitze eindringt, ist die Fortsetzung des Darmlumens nach oben, ohne aber dem Finger Durchlass zu gestatten. Der strikturierende Ring ist ziemlich glatt, nirgends geschwürig, zerfallen anzufühlen, nicht druckempfindlich. Oberhalb der Striktur vorn kein Tumor fühlbar, hinten das Promontorium gut abtastbar. Nirgends mit der Umgebung verwachsene Stellen. Zwischen Kreuzbein und Rectalschleimhaut finden sich seitlich rechts hinten knollige, ziemlich derbe Tumoren, ca. tauben- bis hühnereigross, glatt, nicht empfindlich. (Myome?). Per vaginam die Portio fühlbar, ziemlich hoch und hinten.

9. VI.: Auf Ricinusöl geht dünner Stuhl ohne Schmerzen. 12. VI.: Untersuchung mit dem Mastdarmspeculum. Rectalschleimhaut normal. Man sieht in Schleimhautfalten versteckt die früher gefühlte Delle. Man kann mit einer bleistiftdicken Sonde gut durchdringen und bekommt dann etwas gelblichen, ziemlich dicken Kot. Die Begrenzung der Striktur zeigt keine Narben, Geschwürs- oder Geschwulstbeschaffenheit. 13. VI. Auf Ricinus hin Stuhl, bandförmig, von mittlerer Konsistenz. Von jetzt an wird Pat. täglich abgeführt.

19. VI. Operation: (Chloroformnarkose): Schnitt über die Mitte des Steiss- und des untersten Teils des Kreuzbeins, ca. 8 cm lang über dem Sphincter ani internus liegend. Freilegung und subperiostale Auslösung des Steissbeins, Resektion eines ca. 2 cm langen Stückes des untersten Teiles des Kreuzbeins. Durch das retrorectale Fettgewebe wird nun in der Mittellinie ein Längsschnitt geführt. Durch Einführen eines Fingers ins Rectum wird die Lage der Striktur markiert. Man fühlt nun von der Wunde aus einen derben Ring und ober- und unterhalb desselben das zusammengezogene Rectum. Freilegung der Rectalwand bis auf ihre Muskelschicht durch stumpfes Präparieren. Peritoneum kommt nicht ins Operationsgebiet. Durch einen Längsschnitt wird die Rectalwand oberhalb der Striktur eröffnet. Man kommt in einen weiten von normaler Schleimhaut ausgekleideten Darmabschnitt, und zwischen diesem und dem weiten unteren Rectalteil findet sich kuppelartig ausgespannt eine Membran mit einem leicht zackigen, stellenweise ulceriert aussehenden ca. für ein Bleistift passierbaren Ring in deren Mitte. Der Ring ist ca. 2 cm dick. Spaltung der strikturierenden Stelle hinten der Länge nach. Die Membran wird gegen die Rectalwand zu keilförmig dicker und hat narbige, derbe Beschaffenheit, weiss gefärbt. Ringförmige Excision der Strikturstelle noch innerhalb der Rectalwanddicke. Cirkuläre Naht der Schleimhautwundränder. Quere Vereinigung der längs durchtrennten Rectalwand. Ausstopfen der äusseren Wunde mit Jodoform- und steriler Gaze. Verband.

Mikroskopisches der Striktur: Das Präparat zeigt mit Cylinderepithel bedeckte Rectalwand, an einer kurzen Strecke durch eine bindegewebige, epithellose Prominenz mit ziemlich vielen Gefässen unterbrochen.

20. VI.: Verbandwechsel. Seit der Operation hat Pat. noch keinen Urin gelassen, Katheterisation. — 21. VI. Verbandwechsel. Klagen über diffusen Schmerz im Leib. — 23. VI. Verbandwechsel. Wunde granuliert gut. — 28. VI. Wunde vollkommen reizlos, verkleinert sich. — 6. VII. Untersuchung per rectum. Das Rectum ist im untern Abschnitt jetzt weit. Nahtstelle gut fühlbar, für 2 Finger durchgängig. Die äussere Wunde granuliert gut, verkleinert sich rasch. — 14. VII. Pat. hat mehrmals Stuhl ohne Beschwerden und ohne Abführmittel. — 31. VII. Stuhl regelmässig, kann ohne Beschwerden entleert werden. Austritt aus dem Spital. Die Wunde in der Medianlinie in der Steissbeingegend ist bis auf eine kleine, oberflächliche, ca. 4 cm lange, 1 cm breite granulierende Stelle geheilt. Per anum fühlt man ca. 10 cm oberhalb des Afters eine circuläre, leicht prominente Leiste, deren innere Oeffnung für 2 Finger gut durchgängig ist. Die Leiste, die Stelle der cirkulären Naht, ist nicht derb, lässt sich etwas dehnen. Keine Druckempfindlichkeit. Stuhlverhältnisse gut, regelmässig, ohne Beschwerden und immer ohne Abführmittel. Allgemeinbefinden gut.

2. E. W., 45 Jahre alt, Köchin. Kanton Bern. Eintritt ins Bürgerspital Basel 7. IX. 1900. Mutter hatte 4 Aborte, war schwächlich, gestorben an Bauchfellentzündung, Vater an einem Magengeschwür gestorben. Geschwister gesund. Menstruation früher regelmässig, mit Molimina, jetzt in Folge einer Hysterektomie Amenorrhoe. Hat nie geboren. Als Kind litt sie an einem Mastdarmvorfall. Pat. trat am 20. VII. 1900 wegen Myomata uteri ins Basler Frauenspital ein. Operation daselbst am 24. VII: Hysterectomia abdominalis totalis cum adnexibus. Per vaginam Umschneidung der Portio mit dem Thermokauter. Eröffnung des Abdomens vom Nabel bis zur Symphyse. Abklemmen beiderseits lateral von den nicht veränderten Adnexen. Spalten des Peritonealüberzuges auf der vordern Fläche. Per vaginam Instrument ins vordere Scheidengewölbe, auf welchem dasselbe von oben her eröffnet wird; Cervix ringsum befreit, Uterus entfernt. Das abgeschnittene Scheidengewölbe wird hierauf ringsum mit Seidenknopfnähten umsäumt. Die durchschnittenen Ligamenta lata, die an Klemmen hängen, werden mit Seide umstochen. Einführen eines Jodoformgazetampons von oben her in die Vagina, hierauf fortlaufende Catgutnaht des Peritonealschlitzes von links nach rechts, darüber eine sero-seröse feine Seidennaht. Hierauf Schluss der Bauchwand. — 25. VII. Diarrhoeen, Schmerzen im Leibe. — 7. VIII. Cystitis. — 8. VIII. Bei der Defaecation entleert sich aus dem Rectum (aus der Vagina?) ein ca. 30 cm langes, fibrinartiges, bandartiges, gefranztes, geschlungenes Gebilde. Untersuchung desselben auf dem pathologischen Institut: Die Massen bestehen aus nekrotischem Gewebe, das sich nur an vereinzelten Stellen noch färben lässt. Nirgends ist etwas von Kernen oder ganzen Zellen zu sehen. Es ist also eine Entscheidung kaum möglich, ob fragliche Massen aus des

Vagina oder aus dem Rectum stammen. Vereinzelt sind fibrilläre Bündel (nekrotisches Muskelgewebe?) zu bemerken, vielleicht Reste der Muscularis mucosae recti?

15. VIII. Beständig Stuhldrang, Obstipation. — 25. VIII. Untersuchung per rectum wegen eines quälenden Tenesmus und Vorhandensein eiterähnlicher Massen im Stuhle ergiebt eine Rectumstriktur. Austritt aus dem Frauenspital. Narbe im Scheidengewölbe gut granulierend. In der Gegend der Stümpfe kleine Infiltration und etwas Druckempfindlichkeit. Zwischen Scheidengewölbe und Bauchnarbe wallnussgrosse, kugelige, druckempfindliche Resistenz.

Bürgerspital Basel, 7. IX. Beginn der jetzigen Krankheit seit dem Austritt aus dem Frauenspital. Pat. leidet an Obstipation. Stuhl früher immer normal, zeigte keine besondere Form, war dick. In letzter Zeit Beschwerden bei der Defäkation. Der Stuhl soll schleimig-eitrig, hie und da auch blutig gewesen sein. Zwischen hinein entleerte sie aber wieder ganz normalen Stuhl, wie ihr der Arzt, dem sie denselben gezeigt, gesagt habe. Pat. erwähnt auf Befragen hin, sie habe nie Stuhl gehabt, der bandartig oder wie kleine Bohnen ausgesehen habe.

Status praesens: Mässiger Ernährungszustand. Lymphdrüsen ohne Besonderheiten. Venektasieen auf dem Thorax. Zunge feucht, leicht belegt, Foetor ex ore. Herzdämpfung etwas verkleinert. I. Ton an der Spitze unrein. Lungen: Auf der rechten Lunge hinten verlängertes Exspirium mit giemenden Geräuschen. Abdomen schlaff, nicht aufgetrieben. Nirgends eine Dämpfung oder Resistenz, nicht druckempfindlich. In der Mitte zwischen Nabel und Symphyse eine reizlose, lineäre Narbe. Extremitäten: ohne Besonderheiten. Urin: sauer, mit viel Sediment. Kein Eiweiss, kein Zucker, etwas Indikan, viel Bakterien. Keine Gonokokken, viel Leukocyten, einige Epithelien.

Rectum: Am Anus nichts Besonderes. Im Rectum ist der untere Teil weit, dehnbar. Kein Inhalt. Etwa 9 cm über dem Anus verengt sich das Lumen kuppelförmig, und es findet sich hier eine runde, für die Fingerkuppe Einlass bietende, für den Finger aber nicht durchgängige Oeffnung. Der dieselbe bildende Ring ist derb, glatt, nicht dehnbar. Auf Druck ist die Striktur leicht empfindlich. Am herausgezogenen Finger findet sich eine Spur Kot, kein Blut, Schleim oder Eiter.

Untersuchung der Genitalorgane: Hymen eingerissen, Vulva normal. Bartholin'sche Drüsen nicht vergrössert, nicht druckempfindlich, ohne Sekret. Scheidenwand leicht eitrig belegt. Durch das Speculum sieht man im obern Scheidenende einen queren, bei Berührung leicht blutenden Granulationsstreifen. Uterus und Adnexe nirgends fühlbar. Aus der Vagina fliesst etwas gelblicher Eiter ebenso eine Spur aus der Urethralmündung. 8. IX. Rectale Spekulumuntersuchung: Striktur nicht sichtbar, weil sich von oben her blutig-eitrig-schleimige Flüssigkeit in ziemlich reichlicher Menge ergiesst. Pat. bekommt Tanninеinläufe. Rectal- und Vaginal-Sekret

ohne Gonokokken. Im Stuhl viele Schleimflocken, Stuhl hat keine besondere Form, ist dünnflüssig. — 11. IX. Nach Angabe der Patientin soll heute wieder ein Fetzen wie früher im Frauenspital per anum abgegangen sein. Derselbe gelangte leider nicht zur Untersuchung. — 13. IX. Pat. wird mit Oleum Ricini zur Operation vorbereitet. Abgang von Fetzen mit dünnflüssigem Stuhl. — 17. IX. Operation (Chloroformnarkose): Längsschnitt in der Mittellinie über das Steissbein und den untern Teil des Kreuzbeins. Durchtrennung der Weichteile und des Periosts. Ablösung des Periosts nach beiden Seiten. Abschlagen des Steissbeins mit dem Meissel und Ausschälen desselben auch auf der Vorderfläche. Nun wird am Sacrum ein Stück, ca. dem V. und IV. Sacralwirbel entsprechend, abgemeisselt. Der Canalis sacralis wird mit Gaze ausgestopft. Es wird nun entsprechend dem ersten Längsschnitt auf das Rectum eingeschnitten, nachdem zur Orientierung der Finger eingeführt wurde. Aus dem Anus entleeren sich dünne, grüngelbliche, eitrige, stinkende Massen. Ausspülung des Rectums mit verdünnter Alkohollösung. Die Muskulatur des Rectums sieht narbig, sulzig, weisslich aus. Eröffnung des Lumens des Darms und Erweiterung des Schnittes durch die strikturierende Stelle. Man sieht nun, dass eine ca. 2 cm breite Zone verengt ist. Unter- und oberhalb derselben ist normale Schleimhaut, die besonders unten durch einen scharf prominenten Ring von der ulcerierten, granulierenden, derb anzufühlenden, steifen Striktur getrennt ist, während oben der Uebergang in normale Schleimhaut mehr allmählich geschieht. Es wird entsprechend dem obern und untern Rand der Striktur die Schleimhaut quer durchtrennt, die ulcerierte, strikturierende Partie von der Unterlage cirkulär abgelöst und die beiden Schleimhautwundränder gleich darauf wieder vernäht. In dem hintern Darmumfang wird das längs durchtrennte Gewebe in querer Richtung vereinigt. Blutstillung. Tamponade der Wunde, Verband.

Die Striktur zeigt ein kaum bleistiftdickes Lumen und das Gewebe hat starke Neigung sich zu rollen mit der Schleimhaut nach innen zu.

24. IX. Verbandwechsel. Im untern Wundwinkel etwas eitrige Sekretion. Wundumgebung schwach gerötet, stark empfindlich. Mèchen noch belassen, etwas gelockert. Bis jetzt noch kein Stuhl. — 28. IX. Oleum Ricini. Nachmittags Stuhl, der zuerst sehr hart, nachher stark diarrhoisch ist. — 1. X. Pat. befindet sich wohl, ist afebril. Sekretion in der Wunde etwas geringer, wenig Schmerzen in der Wunde, Tamponade mit Jodoformgaze. — 4. u. 5. X. Pat. erhält Sal carol. — 9. X. Pat. steht auf. — 24. X. Wunde verkleinert sich. Auf Klystier massenhaft Stuhlgang. — 3. XI. Im Stuhl, der meist sehr hart ist, finden sich hie und da Schleimmassen. Subjektives Befinden gut. — 7. XI. Austritt aus dem Spital. Aussen unterhalb des untern Endes des Sacrum findet sich noch eine kirschgrosse, mit guten Granulationen ausgekleidete, reizlose Wundhöhle.

Per rectum fühlt man ca. 9 cm über dem Anus eine cirkuläre Narbe

an Stelle der Naht. Dieselbe ist für 2 Finger durchgängig, etwas dehnbar. Schleimhaut glatt anzufühlen. Keine Druckempfindlichkeit. Stuhl immer noch etwas obstipiert, zeigt keine besonderen Formungen. Beim Stuhl keine Schmerzen. Hie und da etwas Drang und darauf Abgang von wenig Schleim. Allgemeinbefinden gut.

Aus den Krankengeschichten geht zunächst hervor, dass es sich um weibliche Individuen handelt, was nicht auffallend ist, da weitaus die Mehrzahl der Rectumstrikturen bei Weibern beobachtet wird. Dafür verantwortlich gemacht wird unter anderem die bei den Weibern häufige chronische Obstipation, die zu oberflächlichen Schleimhautnekrosen führt, wodurch ein punctum minoris resistentiae geschaffen wird als Angriffspunkt für luetische und gonorrhoische Infektionen, die zu Strikturen führen können. Die Menstruation und Gravidität verursachen eine Hyperämie der Beckenorgane, so dass z. B. die Gonokokken im Rectum der Frauen einen günstigen Boden zu ihrer Entwicklung finden. Aus der Dissertation von Berndt (Breslau) entnehmen wir, dass nur 2 männliche gonorrhoische Rectumstrikturen auf 13 weibliche kommen. Dass aber auch noch andere Momente beim Weibe für Mastdarmverengerungen von Wichtigkeit werden können, sollen diese beiden Fälle lehren.

Zunächst will ich nun die eventuell in Betracht kommenden Entstehungsursachen näher ins Auge fassen.

Dysenterie als Ursache kann wohl mit wenigen Worten ausgeschlossen werden. Erstens sind in beiden Fällen aus der Anamnese keinerlei Anhaltspunkte zu entnehmen für vorausgegangene Dysenterie. Zweitens zeichnen sich die dysenterischen Narben durch ihre unregelmässige, strahlen- und netzförmige Gestalt aus, wie aus Esmarch's chirurgischen Krankheiten des Rectums zu ersehen ist.

Ebenso kann auch Tuberkulose ausgeschlossen werden. Auf Tuberkulose beruhende Strikturen kommen wohl ausschliesslich bei anderweitig schwer tuberkulös erkrankten Individuen vor. Da wir aber im Status praesens ausser unbedeutenden Atmungsveränderungen in Fall 1 und 2, sowie einer Kyphoskoliose in Fall 1 keinerlei Symptome haben, die für Tuberkulose verwendet werden könnten, sind wir nicht berechtigt, anzunehmen, dass die Individuen tuberkulös sind. Auch zeigten sich bei der Operation in der Umgebung der Striktur nirgends tuberkulöse Knötchen. Ferner sind bei den excidierten Strikturen selbst weder makroskopisch noch mikroskopischtuberkulöse Veränderungen gefunden worden. Leichtenstern betont,

dass tuberkulöse Stenosen selten vorkommen und nur höchst selten in Folge einer gleichzeitigen, konstringierenden Peritonitis an der Geschwürsstelle erheblichere Grade erreichen.

An gonorrhoische Strikturen zu denken, wäre nicht fernliegend; dieselben treten in sehr verschiedenartiger Gestalt auf. Wie aus der Dissertation von Berndt hervorgeht, können sie sich kund thun durch eine grobhöckerige, schwielige, ausserordentlich derbe Masse oder durch Narbenstränge. Doch können sie auch ringförmig sein wie die Strikturen unserer Fälle. Doch sind die meisten gonorrhoischen Strikturen auf grössere Strecken ausgedehnt, und das Gewebe in der Umgebung des Rectums ist von derber, narbenartiger Konsistenz, Eigenschaften, welche auf die zu besprechenden Strikturen nicht passen. Diese waren höchstens 2 cm lang, und der Mastdarm war in beiden Fällen, wie sich bei der Operation herausstellte, vollständig frei beweglich. Auch sitzen die gonorrhoischen Strikturen tiefer als 9 cm oberhalb des Anus. Dass keine Fisteln nach der Scheide oder den Bartholin'schen Drüsen vorhanden sind, dass letztere in Fall 2 nicht vergrössert, nicht druckempfindlich sind und kein eitriges Sekret enthalten, spricht ebenfalls gegen Gonorrhoe. Die Spuren gelben Eiters aus Vagina und Urethralmündung in Fall 2 sind, wie aus der übrigen Krankengeschichte deutlich hervorgeht, mit der vorausgegangenen Myomoperation in Zusammenhang zu bringen und nicht mit Gonorrhoe. Auch wurden in demselben keine Gonokokken gefunden. Wie es übrigens mit der Häufigkeit der gonorrhoischen Rectumstrikturen steht, ist mir aus den litterarischen Angaben nicht klar geworden. Mikulicz behauptet, die meisten narbigen, nicht carcinomatösen Strikturen sind gonorrhoischer Natur, während Baer mitteilt, dass er bei 163 Rectalgonorrhoikern nur 1mal eine Striktur beobachtete.

Was die Lues in der Aetiologie der Strikturen anbelangt, so existieren darüber sehr verschiedene Ansichten. Das kommt vor allem daher, weil so wenig Einigkeit herrscht darüber, wie die Infektion des Rectums zustande kommt. Die Einen nehmen eine primäre, direkte Infektion des Rectums an, Andere eine Infektion durch Geschwürssekret, das aus der Vagina in das Rectum fliesst. Quénu und Hartmann erwähnen ausdrücklich, dass die untere Gruppe der Rectalvenen direkt anastomosiert mit Aesten der Pudenda externa, welche aus der hintern Kommissur der Vulva auftauchen, wo nicht selten Primäraffekte, Sekundär- und Tertiäreffloreszenzen beim Weibe vorkommen. Ist das syphilitische Gift in den venösen Kreislauf ge-

langt, so ist der Weg vom Plexus vaginalis zum Plexus hämorrhoidalis nicht mehr weit. „So kann", sagt Rieder, „der zunächst perirectal gelegene Process weiter glimmen, durch Anastomosen regionär in der Darmwand weiter kriechen, sei es auf dem Blut-, sei es auf dem Lymphwege oder beiden zugleich, eventuell auch gegen den Strom; denn beim Weibe fehlt es an Momenten nicht, die eine einmal gesetzte chronische Entzündung des Mastdarms prädisponierend unterhalten können. Erst wenn die Submucosa soweit verändert ist, dass die Mucosa nicht mehr ernährt wird, haben wir ein Geschwür, und erst, wenn das Geschwür eitert, kommt es zur Kognition. Während der Zeit sind aber Jahre seit der Infektion hingegangen, und wir betrachten die Mastdarmerkrankung als tertiären Process". — Auch sollen sekundäre Manifestationen der Syphilis, Papeln den Ausgangspunkt abgeben können, wie Kaufmann angiebt. Andere halten die meisten Fälle für eine tertiär syphilitische Affektion, durch den Zerfall von mucösen und submucösen Gummata entstanden. Der sichere Beweis dafür aber ist meist schwierig zu geben, da zu der Zeit, in welcher die Strikturen zur Untersuchung kommen, die Vernarbung in einem zu vorgeschrittenen Stadium sich befindet, als dass sich noch etwas für Lues Charakteristisches finden liesse.

Toupet und Hartmann, welche eine Reihe von bei Luetischen exstirpierten Strikturen untersucht haben, teilen darüber folgendes mit: „Chez des malades constitutionellement atteints, l'examen histologique du rectum ne nous a montré que des lésions inflammatoires diffuses sans lésions d'endartérite". Duplay macht auch darauf aufmerksam, dass einer syphilitischen Infektion eine nicht syphilitische Striktur folgen könne.

Die Präparate der Strikturen von Fall 1 und 2 kamen beide mikroskopisch zur Untersuchung, wobei weder Gummata noch Endarteriitis zu finden war. Aus dem eben Mitgeteilten geht aber hervor, dass weder das Fehlen von Gummata noch von der für Lues charakteristischen Endarteriitis als vollständiger Beweis gegen Lues gelten darf. Trotzdem glaube ich in beiden Fällen Lues in ätiologischer Beziehung ausschliessen zu können schon deshalb, weil die syphilitischen Strikturen, auch wenn sie ringförmig sind, ca. 4—5 cm oberhalb des Anus sitzen und nicht 9 cm. Gewöhnlich sind auch die luetischen Stenosen auf grössere Partieen ausgedehnt, manchmal gesundes Gewebe zwischen sich lassend. Ferner lesen wir in den Krankengeschichten nirgends etwas von dem für Lues typischen

Trichter oberhalb und unterhalb der engsten Partie. Auch sind im Status praesens beider Fälle keinerlei sonstige der Lues verdächtigen Zeichen zu finden. Dass die veränderte Stelle gegen das Gesunde hin scharf begrenzt ist, wäre, wie aus Orth's pathologischer Diagnostik hervorgeht, für Lues nichts Ungewöhnliches.

Betreffs der kongenitalen Strikturen ist zu erwähnen, dass weitaus die Mehrzahl der Fälle schon im ersten Lebensjahre zur Kognition kommt. Wollten wir aber den bei Fall 2 in der frühen Jugendzeit vorhandenen Prolapsus recti in Zusammenhang bringen mit der bei der 45jährigen Jungfrau plötzlich Beschwerden verursachenden Striktur, so wäre das wohl ein recht gewagtes Unternehmen. Jedoch sind in der Litteratur einige Fälle bekannt, wo die Strikturen erst bei Erwachsenen zur Untersuchung gelangten und behandelt wurden. Diese Patienten litten höchstens von Jugend auf an Obstipation, ohne sonst aber irgendwie in ihrer Gesundheit beeinträchtigt zu sein und ohne eine Ahnung ihres Leidens zu haben.

P. Reynier hat 3 solcher Fälle veröffentlicht.

1. Ein 32jähr. Mann, der von Kindheit an mit Obstipation zu thun hatte. Die Rectaluntersuchung ergab eine Striktur 3 cm oberhalb des Anus; Reynier beschreibt die Striktur folgendermassen: Un rétrécissement dû à la présence d'une valvule tendue en travers du rectum, en forme de diaphragme d'instrument d'optique. Der Rand der Striktur war schneidend, die Wand des Rectums ohne Veränderungen. Ferner wichtig ist die Bemerkung: La valvule peu résistante se laisse déprimer. Daraus zieht Reynier den Schluss, dass es sich um keine syphilitische Striktur handeln könne, da letztere, wenn sie an der Peripherie sitzen, die Form eines geschlossenen Cylinders haben, resistent, rigid und nicht dehnbar sind.

2. 21jähr. Mädchen, von Jugend auf Obstipationsbeschwerden. Abdomen aufgetrieben. 3 cm oberhalb des Anus eine membranartige Striktur, in der Mitte durchbohrt, dünn.

3. 15jähr. Mädchen. Membranartige Striktur 3 cm oberhalb des Anus mit einer Oeffnung in der Mitte. Symptome wie bei den vorhergehenden.

Terrier operierte eine Striktur $4^1/_2$ cm über dem Anus bei einem 43jährigen Manne, die sich ganz wie ein dickes, ringförmiges, in seinem Centrum durchbohrtes Diaphragma anfühlte, in die kaum die Kuppe des Fingers eindringen konnte. Terrier glaubt, dass es sich um ein kongenitales Leiden handelte. Vergleichen wir die eben angeführten Fälle mit den unsrigen, so ergibt sich trotz einiger Aehnlichkeiten sofort, dass die letzteren nicht in die Kategorie der kongenitalen Strikturen gehören. Da die kongenitalen Strikturen

als eine Entwicklungshemmung bei der Vereinigung des Enddarms mit der Einstülpung der Aftergrube aufzufassen sind, sitzen dieselben immer nahe beim Anus, nach Reynier regelmässig 2 bis 3 cm vom Anus entfernt, nach dem Terrier'schen Falle $4^1/_2$ cm. In unsern Fällen sitzen die Strikturen aber bedeutend höher.

Ferner sind die kongenitalen Strikturen, wie Reynier erwähnt, dehnbar, wenig resistent, was für unsere Fälle wiederum nicht passt. Diese Dehnbarkeit beruht hauptsächlich darauf, dass die Striktur selbst vorwiegend aus Schleimhaut besteht, was für unsere Fälle ebenfalls nicht zutrifft. Die mikroskopische Untersuchung ergibt, dass die Strikturen von Fall 1 und 2 hauptsächlich aus Granulationsgewebe und Bindegewebe bestehen, also narbige Strikturen darstellen. Diese Dehnbarkeit, nebenbei bemerkt, soll der Grund dafür sein, weshalb lange Zeit die Faeces, ohne erhebliche Beschwerden zu machen, das Rectum passieren können.

Da die mikroskopische Untersuchung keinerlei Vermehrung der lymphoiden Elemente der Darmwand aufweist, sind auch die ringförmigen Strikturen auszuschliessen, welche durch Hypertrophie der Drüsenfollikel gebildet werden.

Die narbige Beschaffenheit unserer Strikturen schützt uns vor einer Verwechslung mit dem von Hyrtl angegebenen Sphincter ani tertius, der nichts anderes darstellt als eine Falte, welche aus Schleimhaut und hypertrophischen, cirkulären Muskelfasern besteht, die allerdings etwa 9 cm oberhalb des Anus zu suchen ist.

Harte, ringförmige, streng von der normalen Schleimhaut abgegrenzte Strikturen sollen, wie Schuh angibt, nach Mastdarmschleimflüssen auftreten können, wobei wohl noch hinzugefügt werden darf, dass dieselben längere Zeit andauern müssen. In der Anamnese von Fall 1 wird angegeben, dass nie viel Schleim im Stuhl bemerkt wurde, und in Fall 2 haben wir in Anbetracht der zeitlichen Verhältnisse gar keinen Grund daran zu zweifeln, dass der per rectum abgegangene Schleim eine Folgeerscheinung der Striktur und nicht die Ursache war.

Eine Striktur des Rectums kann auch verursacht werden durch clysmatische Verletzungen. Wir finden in der Dissertation von Nordmann, der eine ganze Anzahl von diesbezüglichen pathologischen Präparaten beschrieben hat, dass durch Klystiere Geschwüre zu Stande kommen von unregelmässiger Gestalt mit zackigem Rand, bald mit unterminierter Schleimhaut bald mit Perfora-

tion durch die ganze Rectumwand. Immer sind aber diese Geschwüre nur auf einen Teil der Cirkumferenz der Rectalwand ausgedehnt. Nach Köster sollen diese Geschwüre stets an der vorderen Wand des Rectums liegen, was von Nordmann bestritten wird, an Hand einiger Fälle, wo die Verletzung an der hintern Wand sass. Jedenfalls aber sind die Geschwüre nie vollständig gürtelförmig mit scharfem Rande. Dass sich daraus keine cirkulären, deutlich nach der Umgebung abzugrenzende Strikturen mit runder, centraler Oeffnung bilden können, wie sie in unsern Fällen vorliegen, ist leicht ersichtlich. Ferner geht aus der Beobachtungsreihe von Nordmann hervor, dass die Mehrzahl der clysmatischen Verletzungen zwischen 2 und 4 cm oberhalb des Anus liegt.

Carcinomatöse Strikturen können allein schon aus der mikroskopischen Untersuchung ausgeschlossen werden.

Auch die Ansicht von Poelchen, nach welcher wiederholte Graviditäten durch Drücken des Rectums gegen das Kreuzbein Scirrhositäten verursachen, sowie die Ansicht Mollière's, nach welcher der Druck, der bei einer Geburt durch den kindlichen Kopf auf den Mastdarm ausgeübt wird, für eine latente Diathese daselbst verantwortlich gemacht wird, kann auf unsere Fälle keine Anwendung finden, da keine Geburten vorausgegangen sind.

Nachdem die verschiedenen eben besprochenen Ursachen, welche sonst für Mastdarmstrikturen verantwortlich gemacht werden, für unsere Fälle nicht verwertet werden können, müssen wir an Hand unserer Krankengeschichten eine andere Erklärung suchen.

Können vielleicht die Uterusmyome, mit welchen beide Patientinnen behaftet waren, mit den Strikturen in Zusammenhang gebracht werden? Dass Myome durch Druck das Lumen des Rectums verengern können, ist selbstverständlich. Fr. Busch führt einen Fall an, bei dem die Rectalwand durch ein Uterusfibroid nicht nur komprimiert sondern auch derart verändert wurde, dass sie derb, weiss erschien, fast 1 cm dick. Uterus und Rectum waren verwachsen.

Broca beschreibt einen Fall, bei dem ein grosser, höckeriger Uterus (Myome?) eine Art plastischer Exsudation verursacht hatte, so dass das Rectum von 2 Zügen umfasst und zusammengeschnürt wurde, wodurch in der Höhe von 10 cm oberhalb des Anus eine Rectalstriktur zu Stande kam.

Aus allen Fällen, wo Myome durch Druck Rectalstrikturen mit Veränderungen der Mastdarmwand herbeiführen, geht hervor, dass

zwischen Uterus und Rectum Adhärenzen bestehen, welche in unsern Fällen vollständig fehlten, wie sich bei der Entfernung der Myome herausstellte.

Da also die Uterusmyome als solche nicht die Ursache für unsere Strikturen sein können, fragen wir uns, ob nicht die Myomoperationen dafür verantwortlich gemacht werden müssen, was um so plausibler erscheint, da in Fall 2 vor der Hysterektomie keinerlei Stuhlbeschwerden bestanden. Die Obstipation, an der Fall I. vor der Myomoperation litt, braucht wohl keine besondere Erklärung, da wir es mit einem weiblichen Individuum zu thun haben, bei dem ja chronische Obstipation nichts besonderes bedeutet.

Es ist entschieden auffallend, dass in beiden Fällen der Abgang von Schleim und Blut per rectum, ferner die Beschwerden bei der Defäkation erst nach der Myomoperation auftraten. Ich will an dieser Stelle noch nachholen, dass, wenn es sich um kongenitale Strikturen handeln sollte, ich keine Erklärung dafür wüsste, weshalb dieselben gerade nach der Myomoperation anfingen, Beschwerden zu verursachen.

Zunächst könnte man daran denken, dass das Scheidenspeculum, das bei einer Operation längere Zeit durch die hintere Vaginalwand auf das Rectum drückt, Ernährungsstörungen hervorruft, die Veränderungen in der Rectalwand, schliesslich eine Striktur verursachen. Doch ist zu bemerken, dass nur in Fall 2 neben der Laparotomie auch von der Vagina aus vorgegangen wurde behufs Loslösung der Cervix, während in Fall 1 das myomatöse Corpus uteri von der Laparotomiewunde aus von der Cervix amputiert wurde, die Scheide also mit keinem Speculum in Berührung kam. Auch wäre der Sitz für diese Entstehungsweise wohl zu hoch. Auffallend ist ferner, dass sich in der Litteratur kein derartiger Fall finden lässt, trotzdem bei zahlreichen, gynäkologischen Operationen oft stundenlang das hintere Blatt des Speculums an derselben komprimirenden Stelle gehalten wird.

Folgende Erklärung scheint mir richtiger zu sein und auf unsere Fälle in Anwendung zu kommen. Nachdem in Fall 2 der myomatöse Uterus vollständig entfernt, in Fall 1 das Corpus uteri von der Cervix amputiert war, war es die Aufgabe des Operateurs, die dadurch gesetzte Schlitzwunde des Peritoneums zu vereinigen. Zu diesem Zwecke mussten notwendigerweise die Douglas'schen Falten angespannt und nach vorne und unten gezogen werden, um mit dem vorderen Rande des Peritonealschlitzes vernäht werden zu können.

Wäre es nicht möglich, dass dabei Gefässe wie die Arteria haemorrhoidalis superior, welche von der Mesenterica inferior kommend direkt unter dem Peritoneum sich an die vordere und hintere Fläche des Rectums verteilt, gezerrt und dadurch in ihrem Lumen verengert oder gar verschlossen würde? Das Resultat wäre natürlicherweise eine Ernährungsstörung in der Wand des oberen Teils des Rectums.

Wenn es einerseits fraglich erscheinen möchte, ob diese Spannung genügt, um die Gefässe erheblich in ihrer Funktion zu beein-

Fig. 2.

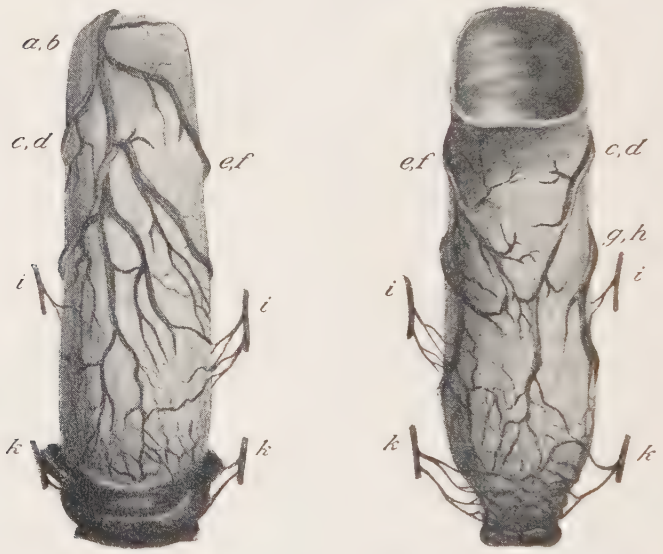

Gefässversorgung am Rectum nach dem Atlas von Bourgery et Bernard. a, b, c, d, e, f, g, h = Arteria und Vena haemorrhoidalis superior und ihre Verzweigungen. i = Arteria und Vena haemorrh. media. k = Arteria und Vena haemorrh. inferior.

trächtigen, so muss andererseits doch daran erinnert werden, dass die Douglas'schen Falten ungefähr in der Höhe der Strikturen am Kreuzbein angeheftet sind, und dass Muskelfasern der Douglas'schen Falten direkt in Muskelfasern des Rectums übergehen.

Nun könnte Jemand einwenden, es bestehen aber doch Anastomosen zwischen der Arteria haemorrhoidalis superior und der von der Hypogastrica kommenden Arteria haemorrhoidalis media. Das bestreite ich nicht. Dagegen fordert unsere Erklärung auch keinen vollständigen Mangel der Ernährung, sondern nur eine einiger-

massen gestörte Blutzufuhr. Bei vollständigem Abschluss der ernährenden Arterien hätten wir wohl eine vollständige Nekrose der Wand der obern Partie des Rectums zu erwarten. So aber könnte das Resultat der teilweise gestörten Blutzufuhr eine Striktur sein, wie sich besonders bei näherer Betrachtung des mikroskopischen Präparates von Fall 2 gut erklären lässt.

Dasselbe zeigt uns eine narbige Striktur mit ulcerierter, teilweise fehlender Mucosa, die von Capillargefässen und dichtem Granulationsgewebe durchsetzt ist, das sich in einzelnen Zügen in die Submucosa hineindrängt und in der Muscularis immer spärlicher wird. Daraus geht hervor, dass der Process, der zur Stenose führte, von der Mucosa ausging, wo am meisten Granulationen sind. Das heisst nach unserer Theorie, die kleinen Endverzweigungen und Verästelungen der Arteria haemorrhoidalis superior versorgten die Mucosa nicht mehr genügend mit Blut. Dadurch bildete sich eine partielle Nekrose der Schleimhaut, Exulceration, Granulationswucherung, Bindegewebe, narbige Schrumpfung, Striktur.

Unterstützend bei der Entwicklung dieses Processes mag die Kotstauung gewirkt haben, welche nach Myomoperationen, wo häufig Tinctura opii in grösseren Dosen verabreicht wird, um die Darmperistaltik zu vermindern, beobachtet wird.

Ob das am 8. Aug. bei Fall 2 mit der Defäkation abgegangene, bandartige Gebilde, veränderte, nekrotische Rectumschleimhaut war, konnte trotz genauer Untersuchung nicht festgestellt werden, ist jedoch nicht unmöglich. Von einzelnen, fibrillären Bündeln, welche im pathologischen Institut in diesem Gebilde gefunden wurden, ist immerhin von dem Untersucher schon die Vermutung ausgesprochen worden, es möchte sich um Reste der Muscularis mucosae recti handeln.

Dass die Strikturen beider Fälle gerade 9 cm oberhalb des Anus sassen, wo äusserst selten Mastdarmstrikturen vorkommen, liesse sich mit unserer Theorie gut erklären, da ungefähr in dieser Höhe die Haemorrhoidalis superior am Rectum sich verteilt.

Dass die eben gegebene Erklärung für die Aetiologie unserer Strikturen sehr viel für sich hat, glaube ich nachgewiesen zu haben. Doch ist es eigentümlich, dass in der Litteratur keine derartigen Fälle beschrieben sind, trotzdem ja wohl täglich Myomoperationen ausgeführt werden. Allerdings muss bemerkt werden, dass, wie Sektionsprotokolle lehren, Rectumstrikturen vielfach erst nach dem Tode erkannt werden. Entweder machen sie intra vitam wenig Beschwerden,

oder es werden die daraus resultierenden Beschwerden für einen Mastdarmkatarrh, für Genitalleiden oder anderes mehr gehalten.

Einen Fall einer Rectumstriktur im Anschluss an eine Hysterektomie habe ich in der Chirurgie des Rectums von Quénu und Hartmann gefunden. Ich will denselben in Kürze anführen, obgleich er unsern Fällen nicht ganz analog ist und wohl auch einer andern Erklärung für die Aetiologie bedarf.

Beobachtung LXIII. 33jähr. Frau. 2mal curettiert. Abdominelle Schmerzen. Hysterectomia per vaginam. 14 Tage später Schmerzen beim Stuhl. Schmerzen in der rechten Seite des Abdomens veranlassten eine Laparotomie und Entfernung des rechten Ovariums. Stuhlbeschwerden blieben. Spätere Rectaluntersuchung ergab: Schleimhaut ungleich, die 5 untersten cm des Darms sind verengt.

Was die Therapie unserer Fälle anbelangt, bietet sie, wie schon Eingangs erwähnt wurde, besonderes Interesse, weil ein neues Operationsverfahren bei ihnen ausgeführt wurde. Ausser bei diesen Fällen hat Herr Professor Hildebrand dieselbe Operationsmethode auch noch bei einem dritten Falle angewendet, bei dem sehr wahrscheinlich eine Gonorrhoe die Striktur verursachte, weshalb dieser Fall bis dahin unerwähnt blieb. Auch die Operationsbeschreibung dieses Falles kann ich füglich weglassen, da sie den beiden anderen Fällen im Principe gleich kommt.

Dass die blosse Dilatation bei vielen Rectalstrikturen nicht immer zum Ziele führt, ist eine alte Erfahrungsthatsache. Terrier hält sowohl für luetische wie für kongenitale Strikturen die radikale Behandlung für die allein richtige. Der weiter oben angeführte, von Terrier beobachtete Fall wurde zuerst von Czerny mit dem Bistouri operiert, nachher machte Mackenzie eine hintere Incision, ein anderer Arzt versuchte die forcierte Dilatation, Thiersch machte die lineäre, hintere Rektotomie, und schliesslich führte Terrier die Exstirpation der Striktur aus, worauf erst Heilung eintrat.

Schede und Rieder, welche sich eingehend mit Rectalstrikturen beschäftigten, sind warme Anhänger der Radikaloperation. Schulz bespricht in seiner Dissertation die Vorzüge der Radikaloperationen und berechnet für dieselbe nach einer tabellarischen Zusammenstellung 75% dauernde Heilung.

Handelt es sich um narbige Strikturen wie bei den unsrigen, wo der immer weiter schreitenden Schrumpfung nichts im Wege steht, so ist gewiss eine Exstirpation der Striktur das rationellste, wonach ein Recidiv nicht mehr zu erwarten ist.

Die wichtigsten Punkte der von Hildebrand ausgeführten Operation sind, wenn ich sie aus den oben stehenden Krankengeschichten in übersichtlicher Weise zusammenfasse, folgende:

1. Längsschnitt in der Mittellinie über Steissbein und untern Teil des Kreuzbeins. Durchtrennung der Weichteile.
2. Entfernung des Steissbeins und eines Teils des Kreuzbeins.
3. Längsschnitt durch die hintere Rectumwand. (S. Fig. 3.)
4. Cirkuläre Ablösung der Striktur mit Erhaltung des Peritoneums. Quere Vereinigung des obern und untern Wundrandes durch Naht. (S. Fig. 3.)
5. Vereinigung des Längsschnittes der hinteren Rectalwand in querer Richtung. (S. Fig. 3.)
6. Tamponade der äusseren Wunde; Verband. —

Fig. 3.



Die wichtigsten Momente der von Prof. Hildebrand ausgeführten Operation zur Entfernung der Rectumstrikturen.

Sitzen die Strikturen hoch, will man ferner den Sphincter ani nicht verletzen, was immer grosse Vorteile hat wegen Erhaltung der Kontinenz, so ist es am zweckmässigsten, von hinten auf das Rectum vorzugehen. Dasselbe wird dadurch sehr zugänglich, das Operationsfeld übersichtlich und klar.

Was Punkt 3 der Operation anbetrifft, ist zu erwähnen, dass Sonnenburg als Operation für Strikturen die sogenannte Rectotomia externa vorschlägt. Dabei wird nach Wegnahme eines Teiles des Steiss- und Kreuzbeines die Striktur von aussen nach innen durchschnitten, letztere selbst aber nicht entfernt. Durch die Durch-

trennung, Entspannung der Striktur wird allein schon eine gewisse Durchgängigkeit des Rectallumens erzielt.

Der wichtigste Teil der von Hildebrand ausgeführten Operation ist unter Ziffer 4 angegeben. Ich habe in der Litteratur keinen Fall finden können, wo die Striktur auf gleiche Weise entfernt worden wäre. Durch diese Art der Operation kann die Striktur ohne Resektion des Darmes in allen seinen Schichten weggenommen werden und, was als Hauptvorzug gelten muss, ohne dass dabei das Peritoneum eröffnet wird.

Das Princip, bei einer Mastdarmverengerung die längs gesetzte Rectalwunde in querer Richtung zu vereinigen, so dass der obere Wundwinkel mit dem untern vernäht wird, um dadurch das Rectallumen entsprechend zu erweitern, ist schon von verschiedenen Chirurgen angewendet worden. So finden wir z. B. im Buche von Quénu und Hartmann folgende von Schwartz ausgeführte Operation beschrieben: „Une incision faite sur le raphé interfessier, depuis la pointe du coccyx jusqu' à deux ou trois cm de l'anus, ménageant par conséquent les sphincters, le conduisit sur la face postérieure du rectum. Ayant introduit un doigt dans l'intestin, il sectionna celui-ci verticalement au niveau du rétrécissement, et, à travers la fenêtre ainsi formée il coupa la paroi rectale antérieure de haut en bas. L'incision verticale fut suturée transversalement; le rétrécissement avait ainsi été supprimé, et le calibre de l'organe augmenté de toute l'étendue de la suture. En faisant les sutures, M. Schwartz laissa la plaie ouverte en arrière, constituant comme une sorte soupape de sûreté. Il la tamponna à la gaze jodoformée".

Dass auch allein die quere Vereinigung der in Längsrichtung durchtrennten Rectalwand trotz vollständiger Belassung der Striktur ein relativ günstiges Resultat in Bezug auf die Durchgängigkeit des Rectallumens herbeiführen kann, beweist die von N. A. Sokoloff ausgeführte Operation. Es handelte sich um eine luetische Striktur. „Schnittführung nach Kraske: Entfernung des Steissbeines und des linken Seitenteils des Kreuzbeines bis zum dritten Sacralloch, Vordringen gegen die Striktur. Rectalwand wurde von hinten nach vorne durchschnitten. Striktur war 2,5 cm dick. Der Schnitt durch die Striktur wurde 5 cm lang, der obere Rand der Striktur entsprach dem Rand des Kreuzbeins. Trotz der sehr starken Verdickung war die ganze Masse der incidierten Gewebe beweglich, und nach Durchlegung eines dicken Seidenfadens durch die ganze Dicke derselben konnte man sich überzeugen, dass die Enden des

Schnittes sich durch starken Zug an einander bringen liessen. Nach einigen missglückten Versuchen — die Fäden schnitten fortwährend durch und mussten tiefer durchgelegt werden — brachte man zuletzt die Ränder der Längsincision in querer Richtung aneinander. Tamponade der ganzen Höhle. Durchgängigkeit des Rectallumens für dicke Bougies".

Wenn Péan in einem Falle von Rectalstriktur den oberen Winkel des Rectalschnittes mit dem hinteren Winkel des Hautschnittes vereinigt, so hatte er offenbar dasselbe Ziel im Auge, nämlich Erweiterung des Rectallumens.

Die verschiedenen, operativen Momente bei der Behandlung der Rectalstrikturen, wie sie bis dahin von den Chirurgen bald beim einen bald beim andern Falle ausgeführt wurden, finden wir in praktischer Weise in den von Prof. Hildebrand ausgeführten 3 Operationen mit all ihren Vorzügen vereinigt.

Dass die in dieser Arbeit eingehender besprochenen Fälle geheilt das Spital verliessen, befreit von ihren lästigen Stuhlbeschwerden, entnehmen wir den oben angeführten Krankengeschichten. Dass bei Fall 1 auch späterhin kein Recidiv mehr auftrat, erfuhr ich vom Arzte aus Willisau, der mir Anfangs Juni 1901, also fast 1 Jahr nach der Operation, mitteilte, die Patientin sei vollständig geheilt. Fall 2, Pat. W., die am 17. Nov. 1900 das Spital verliess, trat nachher wieder bei ihrer Herrschaft als Köchin ein und fühlt sich, wie sie mir Anfangs Juni 1901 sagte, gesund und wohl, kann ihrer Arbeit vollständig nachgehen, nur leidet sie oft noch etwas an Obstipation. Auch die dritte Patientin, deren Krankengeschichte nicht verzeichnet ist, wurde mit günstigem Resultate vom Spitale entlassen, Nahtstelle im Rectum, wo die Striktur gesessen hat, für 2 Finger durchgängig.

Zum Schlusse liegt mir noch die angenehme Pflicht ob, Herrn Prof. Hildebrand meinen aufrichtigen Dank auszusprechen für die Ueberweisung des Themas zu dieser Arbeit, für die Ueberlassung der Krankengeschichten sowie für die Anleitung bei der Bearbeitung desselben.

Litteratur.

1) Aderholdt. Beiträge zur Kenntnis der Rectumsyphilis. Dissertation. Berlin 1896. — 2) Ashton, T. Die Krankheiten, Verletzungen und Missbildungen des Rectums und Anus. Aus dem Englischen übersetzt von C. Uterhart. — 3) Berndt. Ueber 18 Fälle von gonorrhoischer Rectalstriktur und ihre Behandlung. Dissertation. Breslau 1898. — 4) Bókai. Die Krankheiten des Mastdarms und des Afters. Gerhardt's Handbuch der Kinderkrankheiten.

Bd. VI. II. — 5) Bouilly. Rétrécissement congénital du rectum. Gaz. méd. de Paris 1882. — 6) Broca, Paul. Rétrécissements par cause non encore indiquée de l'intestin. Bulletins de la société anatomique. Paris 1852. — 7) Burghart, W. Späte Darmstenosen nach Koeliotomie und die Beziehung ihrer Prodrome zu den Symptomen peritonealer Adhäsionen. Dissertation. Leipzig 1895. — 8) Centralblatt für Chirurgie. 1890—1901. — 9) Dreves. Darmverletzungen bei Laparotomieen. Dissertation. Bonn 1897. — 10) Englisch Der Mastdarm und seine Krankheiten. Realencyclopädie der gesamten Heilkunde. Herausgegeben von Eulenburg. 1881. — 11) Esmarch. Chirurgische Krankheiten des Rectums. Deutsche Chirurgie. — 12) Fischer. Strikturen des Mastdarms. Mitteilungen aus der chirurg. Klinik zu Göttingen. 1861. 13) Fischer, E. Ein Beitrag zur Kenntnis der syphilitischen Mastdarmverschwärungen. Dissertation. Kiel 1895. — 14) Fraenkel. Ueber strikturierende Mastdarmgeschwüre. Münchner med. Wochenschr. XLII. 1895. Nr. 24. — 15) Frommel. Jahresbericht für Geburtshilfe und Gynäkologie (90ger Jahrgänge). — 16) Hartmann und Toupet. Nature des rétrécissements dits syphilitiques du rectum. La semaine médicale. 1895. Nr. 16. — 17) Heinicke. Ueber Rectalstrikturen. Dissertation. Berlin 1882. — 18) Herff, Otto, v. Die Gefässversorgung bei der Totalexstirpation des Uterus. Gynäk. Centralblatt. XXII. Nr. 18. — 19) Juliusburger. Beitrag zur Kenntnis von den Geschwüren und Strikturen des Mastdarms. Dissertation. Breslau 1884. — 20) Kaufmann. Lehrbuch der speciellen pathologischen Anatomie. — 21) Kümmell, Herm. Ueber hochgelegene Mastdarmstrikturen. Volkmann'sche Sammlung klinischer Vorträge. Chirurgie. Nr. 88. — 22) Leichtenstern. Mastdarmkrankheiten. Ziemssen. Specielle Pathologie und Therapie. — 23) Monatsschrift für Geburtshilfe und Gynäkologie (90ger Jahrgänge). — 24) Nordmann. Ueber clysmatische Läsionen des Mastdarms. Dissertation. Basel 1887. — 25) Orth. Pathologisch-anatomische Diagnostik. — 26) Poelchen. Ueber die Aetiologie der strikturierenden Mastdarmgeschwüre. Virchow's Archiv. Bd. 127. Heft 2. — 27) Quénu et Hartmann. Chirurgie du rectum. Paris 1895. G. Steinheil. 8. VIII. et 452. pp. — 28) Reynier, P. Des rétrécissements valvulaires congénitaux du rectum. Gaz. hebdom. de médecine. Paris 1878. — 29) Rieder. Zur Pathologie und Therapie der Mastdarmstrikturen. Archiv für klinische Chirurgie. Bd. 55. — 30) Schmidt'sche Jahrbücher (90ger Jahrgänge). — 31) Schuchard. Centralblatt für Chirurgie. 1894. Nr. 21. — 32) Schuh. Verengerung des Rectums durch Narbengewebe. Oesterreichische Zeitschrift für praktische Heilkunde. 1856. — 33) Schulz, Arthur. Behandlung der strikturierenden Mastdarmverschwärungen. Dissertation. Leipzig 1893. — 34) Sokoloff. N. A. Eine neue Modifikation der operativen Behandlung syphilitischer Mastdarmstrikturen. Centralblatt für Chirurgie. XXV. 24. — 35) Sonnenburg. Beitrag zur operativen Behandlung hochsitzender Mastdarmstrikturen. Archiv für klinische Chirurgie. Bd. 55. Heft 4. — 36) Sonntag. Zur Entstehung von Beschwerden nach Laparotomie. Berliner klinische Wochenschr. 1887. Nr. 50. — 37) Terrier. Rétrécissement congénital du rectum. Bulletins et mémoires de la société de chirurgie de Paris. 1891. Tome XVII. — 38) Tillaux. Des rétrécissements partiels du rectum. La semaine médicale. 1895. Nr. 52. — 39) Virchow's Jahresbericht (90ger Jahrgänge).